

Laporan Kasus

Skabies Norwegian pada Anak dengan Lupus Nefritis

Amanda Gracia Manuputty¹

¹Departmen Ilmu Kesehatan Kulit dan Kelamin
Fakultas Kedokteran Universitas Pattimura
Corresponding Author e-mail: ag.manuputty@gmail.com

Abstrak

Pendahuluan: Skabies Norwegian (berkrusta) adalah salah satu bentuk varian skabies klasik yang infeksius. Varian ini sering terjadi pada pasien dengan imunokompromais termasuk penyakit autoimun yang menggunakan steroid jangka panjang. Metode: Dilaporkan satu kasus skabies Norwegian pada anak dengan lupus nefritis Kasus: Seorang anak laki-laki berusia 15 tahun, berat badan 40 kg dengan keluhan utama binti-bintil merah kehitaman serta sisik tebal pada kedua sela jari tangan, kemaluan, ketiak dan badan disertai gatal terutama malam hari. Keluhan gatal malam hari dirasakan juga oleh ibu pasien. Pasien memiliki riwayat penyakit lupus nefritis yang diteapi dengan steroid jangka panjang. Hasil pemeriksaan mikroskopik kerokan kulit ditemukan tungau dewasa, telur dan skibala *Sarcoptes scabiei*. Diagnosis skabies Norwegian ditegakkan berdasarkan anamnesis, pemeriksan fisik dan penunjang. Hasil: Pada pasien diberikan terapi krim permetrin 5%, salep 2-4 2x sehari setirizin 1 x 10 mg per hari selama 2 minggu dan edukasi menjaga higienitas perorangan dan lingkungan memberikan kesembuhan pada pasien. Kesimpulan: Pemberian terapi skabies Norwegian merupakan kombinasi agen topikal scabidal, agen keratolitik untuk mempermudah penetrasi obat dan antihistamin untuk mengurangi prutitus nokturnal serta edukasi memberikan perbaikan klinis dan mencegah kekambuhan.

Kata Kunci: skabies norwegian, anak, lupus nefritis.

Abstract

*Introduction: Norwegian (crusted) scabies is one of the classic infectious variants of scabies. This variant is common in immunocompromised patients including autoimmune diseases who are taking long-term steroids. Method: We report a case of Norwegian scabies in a child with lupus nephritis. Case: A 15-year-old boy, weighing 40 kg with the chief complaint of black-red spots and thick scales on both fingers, pubic, armpit and body accompanied by itching especially at night. Complaints of night itching were also felt by the patient's mother. The patient had a history of lupus nephritis who was treated with long-term steroids. The results of microscopic examination of skin scrapings found adult mites, eggs and *Sarcoptes scabiei* schibala. The diagnosis of Norwegian scabies is based on anamnesis, physical and microscopic examination. Results: he patient was treated with 5% permethrin cream, 2-4 ointment 2x a day, cetirizine 1 x 10 mg per day for 2 weeks and education on maintaining personal and environmental hygiene gave healing to the patient. Conclusion: Norwegian scabies therapy is a combination of topical scabidal agents, keratolytic agents to facilitate drug penetration and antihistamines to reduce nocturnal pruritus and education provides clinical improvement and prevents recurrence.*

Key words: norwegian scabies, children, lupus nephritis.

Pendahuluan

Skabies merupakan suatu penyakit menular pada kulit yang disebabkan oleh infestasi *Sarcoptes scabiei var hominis* dengan keluhan utama yang khas yaitu gatal pada malam hari, mengenai sekelompok orang, dengan tempat predileksi pada area dengan struktur kulit yang tipis, lembab dan hangat. Skabies berkrusta (*crusted scabies*) adalah varian paling infeksius dan berat yang terjadi pada pasien imunokompromais, usia lanjut atau cacat. Skabies berkrusta atau yang dahulu dikenal sebagai skabies Norwegian ditandai dengan plak eritematus luas dengan sisik tebal karena proliferasi ribuan atau jutaan tungau. Tungau pada varian ini sebenarnya tidak lebih ganas dibandingkan skabies klasik namun karena jumlah infestasi tungau dalam jumlah yang sangat banyak sehingga sangat beresiko menularkan kepada orang lain.¹⁻⁴

Diagnosis mungkin dapat terhambat karena penyakit ini mirip dermatitis atopik, dermatitis seboroik, psoriasis dan makin sulit jika gambaran klinis yang tampak atipikal atau dalam bentuk ekstrim berupa eritroderma. Diagnosis yang cepat dan tepat sangat penting karena jika tidak segera diobati pasien dapat mengalami komplikasi impetigo sekunder, selulitis, dan bahkan sepsis.^{2,5}

Dilaporkan pada artikel ini sebuah kasus skabies Norwegian pada seorang anak dengan lupus nefritis yang diterapi dengan

pemberian permetrin 5% dan agen keratolitik dengan prognosis yang baik.

Laporan Kasus

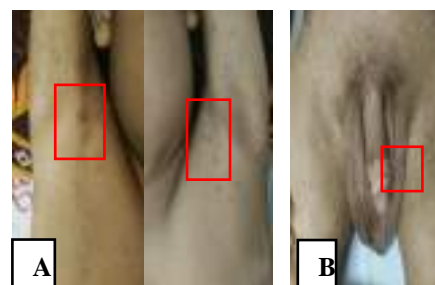
Seorang anak perempuan berusia 15 tahun dikonsulkan dari bagian anak RSUD dr. Soetomo Surabaya dengan keluhan utama bintil-bintil merah kehitaman pada kedua sela jari tangan, kemaluan, lipatan ketiak dan badan sejak 2 minggu masuk rumah sakit. Bintil-bintil merah pada kedua sela jari-jari tangan kemudian menjadi sisik yang tebal. Keluhan tersebut disertai rasa gatal yang memberat terutama pada malam hari sehingga pasien selalu menggaruk dan sulit tidur. Tidak ada demam. Tidak tampak bintik-bintik perdarahan pada area yang gatal. Keluhan ini baru pertama kali dirasakan oleh pasien. Riwayat keluhan yang sama pada anggota keluarga pasien adalah ibu pasien dengan keluhan gatal pada malam hari di seluruh tubuh terutama kemaluan dan kedua tangan. Tidak ada riwayat atopi, alergi obat dan makanan, serta pasien belum pernah mengobati keluhan yang dirasakan. Pasien tidak memiliki riwayat diabetes melitus. Pasien didiagnosa lupus nefritis sejak 2 bulan yang lalu dan mendapat terapi prednisone 35 mg dosis tunggal pagi hari.

Pada pemeriksaan fisik didapatkan keadaan umum pasien baik dengan tanda vital dalam batas normal dan berat badan 40 kg. Status dermatovenereologi pada regio axilla dextra et sinistra didapatkan papula

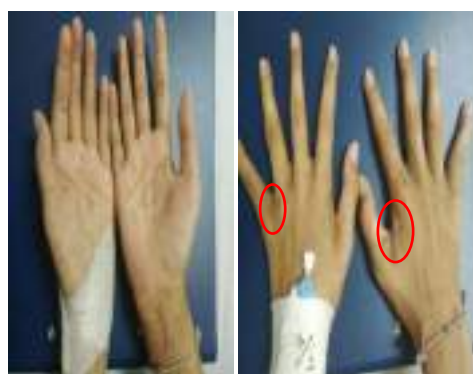eritematus et hiperpigmentasi, dengan batas tidak tidak jelas disertai sisik tipis. Pada regio skrotum et inguinal dextra et sinistra didapatkan multiple papul hiperpigmentasi, batas tidak jelas, tidak didapatkan erosi (Gambar 1). Regio interdigitalis et dorsum manus dextra et sinistra didapatkan multiple papul hiperpigmentasi, batas tidak jelas, di atasnya tertutup sisik tebal hiperkeratotik, tidak ada pustula dan erosi (Gambar 2). Hasil pemeriksaan laboratorium darah menunjukkan kadar hemoglobin 10.1 g/dL, sel darah merah $3.95 \times 10^6/\mu\text{L}$, hematokrit 31.3%, leukosit $9.5100/\mu\text{L}$, platelet $294.000/\mu\text{L}$, gula darah acak (GDA) 110 mg/dL, BUN 75 mg/dL, kreatinin 2.09 mg/dL, albumin 2.4 gr/dL. Pada pemeriksaan mikroskop dari kerokan kulit di berbagai area tubuh ditemukan tungau dewasa, telur dan skibala *Sarcoptes scabiei varietas hominis* (Gambar 3). Berdasarkan anamnesis, pemeriksaan fisik dermatovenereologi dan hasil pemeriksaan penunjang ditegakan diagnosis skabies norwegian. Pasien diberikan terapi medikamentosa berupa krim premetrin 5% yang dioleskan ke seluruh tubuh selama 8 jam sebanyak satu kali saja, salep 2-4 (sulfur presipitatum 4% dan asam salisilat 2%) dua kali sehari dan cetirizine 10 mg satu kali per hari. Terapi secara medikamentosa ini diikuti dengan edukasi agar seluruh anggota keluarga pasien diobati juga dengan permethrin 5% secara simultan, mencuci semua baju, handuk, dan seprei pasien

menggunakan deterjen, air panas dan dikeringkan dibawah sinar matahari. Kasur dan sofa harus divakum atau dijemur dibawah sinar matahari. Materi-materi yang tidak dapat dicuci dapat dilakukan *dry-clean* atau diletakan dalam kantong plastik dan dibiarkan selama 72 jam.

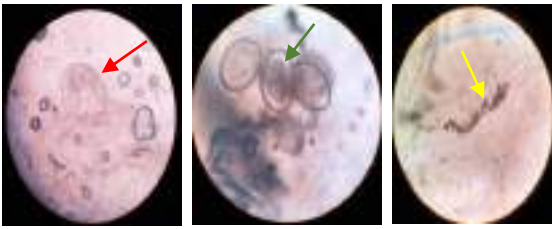
Setelah pasien diikuti hingga 2 minggu berturut-turut pasca pengobatan ditemukan perbaikan klinis yaitu tidak didapatkan lagi papul eritematus berganti menjadi keseluruhan hiperpigmentasi, gatal minimal, serta tidak ada lagi krusta tebal hiperkeratotik, serta pada pemeriksaan penunjang kerokan kulit tidak ditemukan ditemukan tungau dewasa, telur maupun skibala *Sarcoptes scabiei varietas hominis*.



Gambar 1: (A) dan (B) papula eritematus et hiperpigmentasi, batas tidak tidak jelas (+) sisik tipis (+), erosi (-) (kotak merah);



Gambar 2: multiple papul hiperpigmentasi, batas tidak jelas, krusta hiperkeratotik (+) pustula dan erosi (-) (lingkaran merah).



Gambar 3: Pemeriksaan Mikroskop. Kerokan kulit ditemukan tungau dewasa (panah merah), telur (panah hijau) dan skibala (panah kuning) dari *Sarcoptes scabiei*. (pembesaran 40x)

Pembahasan

Skabies adalah penyakit yang disebabkan oleh infestasi parasit *Sarcoptes scabiei var hominis* pada kulit manusia. Siklus hidup tungau hanya pada kulit manusia. Penularan skabies terjadi saat tungau betina baru berkopulasi (perkawinan) menembus kulit ke dalam epidermis dan menyimpan telur di bawahnya. Skabies merupakan penyakit kulit endemis yang ditemukan pada negara-negara beriklim tropis dan subtropis Indonesia, Afrika, Australia, Timor-Leste, Vanuatu, dan Fiji. Individu dari semua kelompok umur memiliki potensi mengalami penyakit ini, tetapi cenderung terjadi lebih sering kalangan orang tua, remaja, dan anak-anak. Diagnosis skabies klasik dapat ditegakkan bila ditemukan 2 dari 4 tanda kardinal yaitu pruritus nokturnal, meyerang sekelompok manusia/komunitas, ditemukan kunikulus dan penemuan tungau pada pemeriksaan mikroskopik.^{1,6}

Skabies Norwegian merupakan salah satu variasi bentuk dari skabies klasik. Skabies Norwegian atau juga dikenal dengan skabies berkrusta awalnya dilaporkan oleh

Danielson dan Bock pada tahun 1848 di antara pasien kusta.⁴ Skabies berkrusta ini sangat menular namun jarang ditemukan. Tidak seperti bentuk skabies klasik di mana infestasi tungau yang sedikit, pada skabies berkrusta, kulit dipenuhi dengan ribuan hingga jutaan tungau, dengan pembentukan bersisik tebal atau krusta hiperkeratotik. Penularannya selain dibantu oleh kontak dekat sumber infeksi, namun ada pula faktor predisposisi seperti malnutrisi, penggunaan steroid jangka panjang, pasien neurotic, dan psikiatri yang sering buruk dalam higienitas, individu imunokompromais termasuk malignansi, autoimun, diabetes mellitus, dan HIV/AIDS.⁶⁻⁸

Manifestasi klinis baik sebagai skabies klasik atau skabies berkrusta (*Norwegian Scabies*) adalah hasil dari jenis dan besarnya respon imun bawaan, seluler, dan humoral terhadap antigen tungau. Data terkini menunjukkan bahwa pada skabies klasik, respon imun protektif didominasi oleh respons sitokin tipe Th1 yang terkait dengan limfosit T + CD4. Pada sisi lain, skabies berkrusta menunjukkan respons imun yang didominasi oleh sitokin Th2 dengan limfosit CD8 +, yang nonprotektif.^{3,8,9}

Pasien kami memiliki keluhan bintil kehitaman disertai sisik tipis pada kedua ketiak dan kemaluan sedangkan pada kedua sela jari tangan pasien tampak sisik yang tebal. Manifestasi klinis skabies Norwegian berbeda dengan skabies klasik. Skabies

Norwegian menunjukkan plak hiperkeratosis difus pada sela-sela jari tangan dan kaki, pergelangan tangan, axilla, siku, abdomen, genitalia dan areola mammae (pada wanita). Kadang-kadang bahkan berupa krusta serta skuama generalisata dengan dasar eritematosa. Hiperkeratosis palmoplantar dan keterlibatan kuku juga sering ditemukan.^{10,11} Predileksinya dapat meluas hingga area kulit kepala, wajah, dan leher sehingga menyebabkan eritroderma. Keluhan subjektif berupa gatal nokturnal merupakan salah satu tanda kardinal skabies klasik, dapat ditemukan ataupun tidak ditemukan pada skabies Norwegian.^{4,5} Pada pasien ini mengeluh adanya pruritus nokturnal, keluhan gatal ini juga dirasakan oleh ibu pasien dan adanya riwayat penyakit lupus nefritis pada pasien yang mengharuskan pasien mengonsumsi steroid jangka panjang.

Diagnosis suspek skabies Norwegian dibuat berdasarkan adanya pruritus nokturnal, faktor predisposisi pasien yang imunokompromais (lupus nefritis) sehingga memerlukan penggunaan prednison jangka panjang, dan adanya riwayat paparan potensial dari kerabat terdekat pasien serta gambaran klinis objektif yang telah disebutkan di atas. Banyak laporan kasus telah memaparkan individu yang baru saja menggunakan kortikosteroid topikal atau oral meningkatkan risiko terinfeksi skabies.^{8,12}

Selanjutnya konfirmasi diagnostik dapat dicapai dengan berbagai pemeriksaan

penunjang. Pemeriksaan penunjang tersebut antara lain kerokan kulit untuk evaluasi mikroskopik (mencari tungau dewasa, telur atau skibala *Sarcoptes scabiei*), tes selotip adhesif, tes tinta burrow dan dermoskopi. Beberapa studi menunjukkan kombinasi metode kerokan kulit dan kerokan kulit akan meningkatkan akurasi diagnostic terutama pada pasien yang atipikal.^{8,13,14} Namun, pada pasien ini diagnosis pasti hanya ditegakkan dengan pemeriksaan kerokan kulit yang menunjukkan tungau dewasa, telur atau skibala *Sarcoptes scabiei*.

Tatalaksana skabies Norwegian bisa sangat menantang karena berkaitan dengan keadaan imunokompromais, jumlah tungau yang banyak dan penetrasi agen topikal yang terhalang oleh lesi hiperkeratotik. Berbagai literatur menyatakan umumnya agen topikal merupakan terapi lini pertama terapi skabies klasik dengan tambahan terapi sistemik oral yaitu ivermektin pada kasus rekuren, sulit diobati atau kasus skabies Norwegian.^{6,9} *The Centers for Disease Control and Prevention* (CDC) merekomendasikan kombinasi agen topikal skabesidal dan oral ivermektin 200 µg/Kg sesuai keparahan penyakit yang terbagi tiga dosis (hari 1, 2, 8), lima dosis (1, 2, 8, 9 dan 15) dan tujuh dosis (1, 2, 8, 9, 15, 22 dan 29) untuk digunakan secara bersamaan.²

Berbagai pilihan agen topikal skabisidal berdasarkan Pedoman Praktik Klinis (PPK) PERDOSKI tahun 2017 yaitu

krim permetrin 5%, krim lindane 1%, sulfur presipitatum 5-10%, krim krotamiton 10%, dan emulsi benzil benzoate 10%.^{3,9} Pada kasus skabies Norwegian beberapa pihak merekomendasikan penggunaan agen keratolitik seperti asam salisilat yang dapat diaplikasikan sebelum penggunaan agen topikal skabisidal untuk mempermudah penetrasi obat.² Syarat obat skabies yang ideal ialah harus efektif terhadap semua stadium tungau, tidak menimbulkan iritasi dan toksistas, tidak berbau, tidak merusak atau mewarnai pakaian, serta mudah diperoleh dengan harganya terjangkau.^{1,11}

Pada kasus ini, pasien diberikan terapi permethrin 5% yang dioleskan pada semua area tubuh mulai dari leher ke bawah selama 8 jam (semalaman) kemudian dibilas. Aplikasi krim permetrin 5% harus diulangi dalam kurun waktu 7-14 hari terutama pada pasien dengan imunokompromais. Permetrin sendiri dipilih karena efektif pada semua stadium tungau dan di atas usia 2 bulan. Obat ini bekerja dengan cara mengganggu fungsi saluran natrium bermuatan voltase dari arthropoda, menyebabkan depolarisasi membran syaraf yang berkepanjangan, sehingga menghentikan transmisi neurotransmitter.^{3,8,11} Terapi sistemik ivermektin pada skabies Norwegian sesuai rekomendasi berbagai literatur, belum dapat digunakan karena masih sulit ditemukan. Pilihan terapi lain yaitu salep 2-4 (sulfur presipitatum 4% dan asam salisilat 2%) yang

diberikan 2 kali sehari selama 7 hari dengan tujuan sebagai agen keratolitik untuk mempermudah penetrasi krim permetrin 5% dan pengelupasan plak hiperkeratotik. Keluhan gatal dapat diatasi dengan menggunakan krim pelembab untuk kulit kering dan antihistamin oral.^{2,4} Pasien ini kami berikan anti histamin-2 (AH-2) oral generasi kedua seperti cetirizine 10 mg satu kali sehari.

Perlu diingat selain terapi secara medikamentosa, namun terapi non medikamentosa termasuk edukasi memiliki peran penting dalam eradikasi tungau. Prinsip utama terapi pasien dengan skabies Norwegian pada dasarnya sama dengan skabies klasik yaitu pemakaian obat pada pasien yang terinfeksi dan semua kontak dekat mereka harus secara benar dan simultan, terlepas dari ada atau tidaknya gejala.^{4,8} Edukasi dan konseling menjaga higienitas perorangan dan lingkungan dengan cara mencuci semua barang pribadi pasien menggunakan deterjen, air panas, dan dikeringkan dibawah sinar matahari. Bahan-bahan yang tidak dapat dicuci dapat dilakukan *dry-clean*, divakum, dijemur dibawah sinar matahari atau diletakan dalam kantong plastik dan dibiarkan selama 72 jam hingga tungaunya mati. Hal ini sangat penting dalam proses penyembuhan serta mencegah kekambuhan.^{8,13}

Kesimpulan

Skabies Norwegian merupakan bentuk yang jarang dari skabies, namun dapat menjadi masalah yang sulit diatasi karena potensi penyebaran dengan jumlah tungau yang banyak sehingga berpotensi menjadi wabah. Selain itu, diagnosa dan pengobatan sulit jika manifestasinya yang hiperkeratotik menyerupai eritroderma atau kadang atipikal. Oleh karena itu sumber daya yang memadai perlu disalurkan ke eradikasi skabies dan pelatihan tenaga kesehatan untuk segera mengidentifikasi dan mengobati pasien.

Daftar Pustaka

1. Boediardja SA, Handoko RP. Skabies. In: Menaldi SLS, Bramono K, Indriatmi W, editors. Ilmu Penyakit Kulit dan Kelamin. Jakarta: Badan Penerbit Fakultas Kedokteran Universitas Indonesia; 2015. p. 137–40.
2. U.S. Department of Health & Human Services. Parasite-scabies. Centers fo Dis. Conrol Prev. 2010;
3. Wheat CM, Burkhart CN, Burkhart CG, Cohen BA. Scabies, other mites, and pediculosis. In: Kang S, Amagai M, Bruckner AL, Enk AH, Margolis DJ, McMichael AJ, et al., editors. Fitzpatrick's DermatologyDermatology. New York: McGraw Hill Education; 2019. p. 3274–86.
4. Karthikeyan K. Crusted scabies. Indian J Dermatol Venereol Leprol 2009; 75(4): 340–7.
5. Cuellar-Barboza A, la Garza JAC De, García-Lozano JA, Martinez-Moreno A, Jaramillo-Moreno G, Ocampo-Candiani J. A case of hyperkeratotic crusted scabies. PLoS Negl Trop Dis 2020; 14(3): 1–4.
6. Agyei M, Ofori A, Tannor EK, Annan JJ, Norman BR. A forgotten parasitic infestation in an immunocompromised patient-a case report of crusted scabies. PanAfrican Med J 2020; 36(238): 1–7.
7. Binić I, Janković A, Jovanović D, Ljubenović M. Crusted (Norwegian) scabies following systemic and topical corticosteroid therapy. J Korean Med Sci 2010; 25(1): 188–91.
8. Shimose L, Munoz-Price LS. Diagnosis, prevention, and treatment of scabies. Curr Infect Dis Rep 2013; 15(5): 426–31.
9. Widaty S, Soebono H, Nilasari H, Listiawan MY, Siswati AS, Triwahyudi D, et al., editors. Skabies. In: Paduan Praktik Klinis Bagi dokter Spesialis Kulit dan Kelamin di Indonesia. Jakarta: Perhimpunan Dokter Spesialis Kulit dan Kelamin Indonesia; 2017. p. 131–4.
10. Sunderkötter C, Feldmeier H, Fölster-Holst R, Geisel B, Klinker-Rehbein S, Nast A, et al. S1 guidelines on the diagnosis and treatment of scabies – short version. J Ger Soc Dermatology 2016; 14(11): 1155–67.
11. Kurniawan M, Sie Shung Ling M, Franklind. Diagnosis dan Terapi Skabies. Cermin Dunia Kedokt [Internet] 2020; 47(2): 104.
12. Sandre M, Ralevski F, Rau N. An elderly long-term care resident with crusted scabies. Can J Infect Dis Med Microbiol 2015; 26(1): 39–40.
13. Seidelman J, Garza RM, Smith CM, Fowler VG. More than a Mite Contagious: Crusted Scabies. Am J Med [Internet] 2017; 130(9): 1042–4.
14. Park JH, Kim CW, Kim SS. The diagnostic accuracy of dermoscopy for scabies. Ann Dermatol 2012; 24(2): 194–9