

EFEK LEVETIRACETAM DAN PENAMBAHAN FENITOID PADA KEJADIAN KEJANG PASCAKRANIOTOMI PASIEN TUMOR INTRARANIAL (STUDI PENDAHULUAN)

THE EFFECT OF LEVETIRACETAM AND PHENYTOIN ADDITION ON POSTCRANIOTOMY
SEIZURE OF INTRACRANIAL TUMOR PATIENTS IN CIPTO MANGUNKUSUMO HOSPITAL
(A PILOT STUDY)

Astri Budikayanti*, Meidianie Camellia**, Tiara Aninditha*, Setyo Widi Nugroho***, Joedo Prihartono****,
Fitri Octaviana*

ABSTRACT

Introduction: Levetiracetam is the drug of choice for seizure in brain tumor patients in Cipto Mangunkusumo hospital, due to its effectiveness, fast onset, lack of side effects, and drug interactions. Phenytoin is commonly given to brain tumor patients to control postoperative seizure, because it has injection formula, and easy to use, but has a significant interaction with steroid, an antiedema for brain. The beneficial of adding phenytoin to levetiracetam therapy has never been studied before.

Aims: To determine the differences of postoperative seizure incidence, side effect, elevation of steroid dose, and risk factors profile in both groups, between levetiracetam group and levetiracetam with phenytoin group.

Methods: This is a pilot study with clinical trial design. Patients were randomized and divided into two groups, levetiracetam group (LEV) and levetiracetam with phenytoin group (LEV+PHT). Any incidence of postoperative seizures, drug side effects, and elevation of steroid dose was noted within 7 days postoperation, and the blood level of phenytoin was measured on the 7th day.

Results: Eight patients was included in the study. Four patients in LEV group, and others in LEV+PHT group. One patient experienced postoperative seizure and elevation of steroid dose in LEV group. Three of 4 patients receiving phenytoin had subtherapeutic and 1 patient had toxic phenytoin blood level. All patients in this group also experienced cardiovascular side effect, and 1 patients experienced phenytoin intoxication.

Discussions: Incidence of postoperative seizure was found in LEV group, but phenytoin had failed to achieve therapeutic level and tend to increase the risk of cardiovascular side effects.

Keywords: brain tumor, levetiracetam, phenytoin, postoperative seizure.

ABSTRAK

Pendahuluan: Levetiracetam merupakan obat antiepilepsi pilihan untuk tumor intrakranial di RS Cipto Mangunkusumo dengan onset kerja cepat, efektif, efek samping, dan interaksi obat minimal. Obat antiepilepsifenitoin masih sering digunakan untuk mengendalikan kejang dini pascaoperasi, karena tersedia dalam bentuk injeksi dan mudah diberikan untuk subjek tumor intrakranial pascaoperasi. Manfaat penambahan fenitoin pada pemberian levetiracetam belum pernah diteliti.

Tujuan: Mengetahui perbedaan antara kelompok yang mendapatkan levetiracetam dengan dan tanpa penambahan fenitoin dalam hal kejadian kejang pascaoperasi, efek samping, peningkatan dosis steroid, serta gambaran faktor risiko kejang pascaoperasi.

Metode: Penelitian ini merupakan penelitian pendahuluan menggunakan metode uji klinis. Subjek dirandomisasi dan dikelompokkan menjadi kelompok yang mendapatkan levetiracetam saja dan levetiracetam dengan fenitoin. Dilakukan observasi selama 7 hari pascaoperasi lalu dinilai ada tidaknya kejang, efek samping, dan peningkatan dosis steroid. Pada kelompok yang mendapatkan fenitoin, kadar fenitoin dalam darah diukur pada hari ke-7.

Hasil: Sampel penelitian berjumlah 8 orang. Empat subjek mendapatkan levetiracetam saja, dan lainnya mendapatkan levetiracetam dan fenitoin. Satu subjek mengalami kejang pascaoperasi dan peningkatan dosis steroid pada kelompok levetiracetam saja. Pada kelompok yang mendapatkan fenitoin, 3 dari 4 subjek memiliki kadar fenitoin dalam darah di bawah kadar terapeutiknya, dan 1 orang dalam kadar toksik. Seluruh subjek pada kelompok yang mendapatkan penambahan fenitoin, mengalami efek samping kardiovaskular, sedangkan 1 subjek mengalami intoksikasi.

Diskusi: Insidens kejang pascaoperasi ditemukan pada kelompok yang mendapatkan levetiracetam saja, namun

Edisi dengan Suplemen

Payne DK, Sullivan MD, Massie MJ. Women's psychological reactions to breast cancer. *Semin Oncol.* 1996;23(1 Suppl 2):89-97.

Buku dan Monograf Lain**Penulis Perorangan**

Ringsven MK. *Gerontology and leadership skills for nurses.* edisi ke-2. Albany (NY): Delmar Publishers; 1996.

Editor (Penyunting) sebagai Penulis

Norman IJ, Redfern SJ, penyunting/editor. *Mental health care for elderly people.* New York: Churchill Livingstone;1996.

Organisasi sebagai Penulis

Institute of Medicine (US). *Looking at the future of the medicaid program.* Washington: The Institute; 1992.

Bab dalam Buku

Phillips SJ, Whisnant JP. *Hypertension and stroke.* Dalam: Laragh JH, Brenner BM, editor. *Hypertension: pathophysiology, diagnosis, and management.* Edisi ke-2. New York: Raven Press; 1995.hlm.465-78.

Prosiding Konferensi

Harnden P, Joffe JK, Jones WG, editors. *Germ cell tumours V. Proceedings of the 5th Germ Cell Tumour Conference; 2001 Sep 13-15; Leeds, UK.* New York:Springer; 2002.

Makalah dalam Konferensi

Anderson JC. *Current status of chorion villus biopsy.* dipresentasikan pada : APSB 1986. *Proceedings of the 4th Congress of the Australian Perinatal Society, Mothers and Babies; 1986 Sep 8-10; Queensland, Australian.* Berlin: Springer;1986.hlm.182-191.

Disertasi

Kaplan SJ. *Post-hospital home health care: the elderly's access and utilization [disertasi].* St. Louis (MO): Washington Univ.; 1995.

Materi Elektronik**Artikel Jurnal dalam Format Elektronik**

Reid DB. *Australian association of doctors' health advisory services.* *Med J Australia [serial online].* 2005 [diunduh 28 maret 2006];182(5):255. Tersedia dari: Health and Medical Complete.

Cara Pengiriman Artikel

Penulis mengirimkan artikel yang dicetak disertai surat pengantar, CD berisi file artikel, serta surat pernyataan tidak adanya duplikasi artikel kepada penerbitan lain, kepada:

Redaksi Majalah Neurona

Departemen Neurologi FKUI/ RSCM
Jl. Salemba 6, Jakarta Pusat 10530
Indonesia

Atau file dapat dikirimkan via e-mail ke :
neurona.perdossi@gmail.com

Adapun format surat pernyataan adalah sebagai berikut:

SURAT PERNYATAAN

Saya yang bertanda tangan di bawah ini:

Nama:

Alamat:

Institusi:

Menyatakan bahwa artikel dengan judul:

yang dikirim berikut adalah:

1. Merupakan artikel asli yang bukan hasil plagiat.
2. Tidak sedang atau pernah dikirim ke penerbitan lain sebelumnya.
3. Isi sudah disetujui oleh penulis pembantu seperti yang tercantum pada artikel.

Demikian pernyataan ini dibuat dengan sebenar-benarnya.

(Kota), (tanggal)

Materai 6000

(nama penulis utama)

penambahan fenitoin, kadar fenitoin dalam darah tidak mencapai level terapeutik bahkan cenderung lebih banyak menimbulkan efek samping berupa gangguan kardiovaskular.

Kata Kunci: fenitoin, kejang pascaoperasi, levetiracetam, tumor intrakranial.

*Staf Pengajar Departemen Neurologi FK Universitas Indonesia/RSUPN Cipto Mangunkusumo, Jakarta **Peserta Program Dokter Spesialis Ilmu Penyakit Saraf FK Universitas Indonesia, Jakarta ***Staf Pengajar Departemen Bedah Saraf FK Universitas Indonesia/RSUPN Cipto Mangunkusumo, Jakarta ****Staf Pengajar Departemen Ilmu Kedokteran Komunitas FK Universitas Indonesia, Jakarta.
Korespondensi: mcamellia@gmail.com

PENDAHULUAN

Kejang merupakan salah satu gejala yang sering ditemukan dan penyebab morbiditas utama pada subjek tumor intrakranial. Lokasi dan jenis tumor merupakan faktor risiko yang paling berperan. Prevalensi kejang pada tumor intrakranial dilaporkan sebesar 30-50%.^{1,2}

Berdasarkan data dari *Cochrane Database of Systematic Reviews* tahun 2011, disebutkan bahwa levetiracetam mungkin merupakan pilihan yang rasional untuk pengobatan kejang pada tumor intrakranial karena memiliki interaksi minimal.³ Levetiracetam memiliki toleransi dan profil keamanan yang lebih baik. Interaksi yang signifikan dengan obat lain tidak ada, dapat diberikan dosis terapeutik secara cepat, indeks terapeutik lebar dengan farmakokinetik linear, sehingga tidak membutuhkan pengawasan kadar obat secara ketat, dengan efek samping yang secara umum masih bisa ditoleransi.⁴ Atas pertimbangan inilah, di Departemen Neurologi Rumah Sakit Umum Pusat Nasional Cipto Mangunkusumo (RSCM), levetiracetam menjadi obat antiepilepsi pilihan untuk subjek-subjek tumor intrakranial dengan epilepsi simtomatik.

Selain akibat tumornya, kejang dapat ditimbulkan akibat tindakan yang diberikan, misalnya operasi. Kejang pascaoperasi memiliki insidens sebesar 4-20%, dan banyak terjadi pada minggu pertama pascaoperasi.⁵⁻⁸ Kejang berbahaya karena dapat meningkatkan tekanan intrakranial, perdarahan baru, dan cedera otak lanjut.

Fenitoin merupakan obat antiepilepsi yang masih sering diberikan perioperatif pada tumor intrakranial di RSCM. Obat ini dipilih karena tersedia dalam bentuk injeksi dan dapat diberikan dalam dosis *loading*, sehingga kadar terapeutiknya dapat tercapai dalam waktu singkat. Fenitoin diberikan

sebagai profilaksis bagi subjek tumor intrakranial yang belum pernah kejang, maupun sebagai obat antiepilepsi tambahan bagi subjek-subjek dengan epilepsi simtomatik. Fenitoin memiliki interaksi obat yang cukup banyak. Pemberian fenitoin bersamaan dengan deksametason dapat menimbulkan efek yang merugikan, karena menyebabkan berkurangnya efektivitas masing-masing obat. Penurunan efektivitas deksametason menimbulkan risiko klinis, seperti peningkatan tekanan intrakranial, risiko herniasi serebri, dan gangguan aliran darah serebral, sehingga steroid berperan penting pada penanganan tumor intrakranial.⁹

Oleh karena itu, penambahan fenitoin pada kraniotomi subjek tumor intrakranial dengan epilepsi simtomatik yang telah mendapatkan terapi levetiracetam memerlukan pengkajian lebih lanjut, terutama dari segi keamanan, interaksi obat, dan efektivitasnya. Penelitian ini bertujuan untuk mengetahui apakah terdapat perbedaan antara kelompok yang mendapatkan levetiracetam dengan dan tanpa penambahan fenitoin dalam hal kejadian kejang pascaoperasi, efek samping, peningkatan dosis steroid, serta gambaran faktor risiko kejang pascaoperasi.

METODE

Penelitian ini merupakan penelitian pendahuluan dengan desain uji klinik, dilakukan di unit rawat inap Neurologi dan Bedah Saraf RSCM Jakarta, pada bulan Juli hingga Desember 2013. Populasi penelitian adalah semua subjek tumor intrakranial dengan epilepsi simtomatik yang akan menjalani operasi kraniotomi. Sampel diambil dari populasi tersebut yang memenuhi kriteria inklusi, yaitu berusia ≥ 18 tahun, menjalani kraniotomi reseksi tumor, dalam terapi obat antiepilepsi levetiracetam minimal 2 hari sebelum operasi, dan bersedia ikut serta dalam penelitian (persetujuan dapat diwakili oleh wali).

Subjek dieksklusi jika ditemukan gangguan fungsi hati berat (peningkatan enzim transaminase >2x nilai batas atas normal), gangguan fungsi ginjal berat (kreatinin klirens hitung <30ml/menit), gangguan hematologi berat (Hb <8g/dL, leukosit <2000/l, trombosit <100,000/l), sinus bradikardia, blok sinoatrial, blok atrioventrikel derajat dua atau tiga, dan jika hasil patologi anatomi bukan tumor primer intrakranial. Subjek akan dikeluarkan (*drop out*) jika terjadi reaksi alergi terhadap levetiracetam atau fenitoin, reaksi efek samping berat akibat pemberian fenitoin maupun levetiracetam, dan jika tidak bisa mendapatkan asupan obat per oral/selang nasogastrik >24 jam. Yang dimaksud dengan efek samping berat fenitoin adalah bradikardia, blok jantung, takikardia ventrikel, atau fibrilasi ventrikel jantung, sementara untuk levetiracetam adalah depresi, munculnya ide bunuh diri, psikosis, agitasi, dan halusinasi.

Sampel penelitian dibagi menjadi dua kelompok, yaitu kelompok yang mendapatkan levetiracetam dengan dan tanpa penambahan fenitoin. Pemberian obat levetiracetam minimal diberikan selama 2 hari sebelum hari operasi dengan dosis 20mg/kgBB, diberikan 2x/hari. Jika pada saat pemeriksaan, didapatkan gangguan ginjal, ditandai dengan peningkatan serum kreatinin >1,5mg/dl, maka dilakukan penyesuaian dosis levetiracetam berdasarkan perhitungan bersihan kreatinin. Jika nilai bersihan kreatinin <30 ml/min subjek dieksklusi karena pertimbangan risiko kerusakan ginjal menjadi lebih besar.

Pada kelompok yang mendapatkan levetiracetam dan fenitoin, pemberian fenitoin dosis *loading* dilakukan sebelum atau intraoperatif dengan dosis *loading* 15mg/kgBB. Selama pemberian fenitoin intravena dilakukan pemantauan tanda vital dan EKG. Pada saat operasi dilakukan pencatatan apakah reseksi tumor yang dilakukan komplit/parsial dan lama operasi.

Pada kelompok yang mendapatkan levetiracetam dan fenitoin, pemberian fenitoin berikutnya adalah 12 jam pascapemberian dosis *loading*, dilanjutkan dengan dosis rumatan 3x100mg intravena selama 24 jam pertama, kemudian diubah menjadi fenitoin oral 3x100mg selama tidak ada kontraindikasi pemberian obat peroral/selang

nasogastrik. Pascaoperasi subjek mendapatkan steroid intravena sesuai dengan kebutuhan subjek. Apabila ditemukan perburukan klinis yang diduga akibat peningkatan tekanan intrakranial, seperti nyeri kepala bertambah hebat, penurunan kesadaran ≥ 1 poin, atau defisit neurologis bertambah, dosis deksametason dapat dinaikkan sampai 4x10mg intravena. Kejadian peningkatan dosis deksametason dicatat.

Apabila ditemukan kejang, maka dosis levetiracetam harus disesuaikan sampai didapatkan dosis obat yang adekuat untuk mengontrol kejangnya. Levetiracetam dapat dinaikkan 250mg setiap kali penyesuaian dosis. Dosis maksimal yang bisa diberikan adalah 60mg/kgBB/hari.

Pascaoperasi dilakukan pemeriksaan CT *scan* kepala+kontras ulang untuk evaluasi pascakraniotomi. Observasi diteruskan sampai dengan satu minggu pascaoperasi. Dilakukan pencatatan tentang status neurologis subjek berupa ada/tidak ada kejang, nyeri kepala, penurunan kesadaran, defisit neurologis yang bertambah, hasil pemeriksaan penunjang, dan efek samping obat yang mungkin muncul. Setiap kejadian efek samping yang muncul dicatat. Pada hari ke-7 pascakraniotomi, subjek dalam kelompok levetiracetam dan fenitoin yang tidak kejang diperiksa kadar fenitoin darah. Setelah satu minggu, fenitoin dihentikan.

Analisis data karakteristik subjek penelitian, insidens kejang pascaoperasi, efek samping obat, dan peningkatan dosis deksametason dilakukan secara kualitatif antara kelompok yang mendapat levetiracetam tanpa fenitoin dan dengan fenitoin. Penelitian dimulai setelah adanya keterangan Lolos Kaji Etik Penelitian dari Komisi Etik Penelitian RSCM.

HASIL

Selama periode penelitian didapatkan 18 subjek tumor primer intrakranial dengan epilepsi simtomatik dari total 106 subjek tumor intrakranial (16,9%). Dua orang diantaranya adalah subjek anak-anak, 3 orang menolak untuk dilakukan operasi, dan 3 orang subjek yang meninggal terlebih dahulu saat menunggu jadwal operasi, sehingga tidak dapat diikutsertakan dalam penelitian. Sampai dengan

batas waktu penelitian ini, 8 subjek yang telah memenuhi kriteria inklusi diikutsertakan sebagai sampel penelitian. Sementara masih ada 2 orang subjek yang menunggu jadwal operasi dan selesainya jaminan kesehatan.

Jumlah subjek pada kelompok kedua kelompok berjumlah masing-masing 4 subjek. Median usia subjek adalah 45 tahun dengan kisaran usia antara 23–63 tahun dengan mayoritas perempuan (Tabel 1). Dari tabel ini dapat dilihat bahwa pada kelompok levetiracetam saja, lebih banyak subjek mengalami penurunan kesadaran dan edema serebri yang disertai dengan herniasi subfalksin. Selama penelitian, tidak ditemukan gangguan asupan obat peroral pascaoperasi, seperti gangguan peristaltik usus ataupun *stress ulcer* tidak ditemukan.

Pada kelompok yang mendapatkan terapi levetiracetam saja, didapatkan 1 kejadian kejang pascaoperasi. Sementara pada kelompok levetiracetam dan fenitoin, tidak ditemukan kejang pascaoperasi (Tabel 2). Pada subjek yang mengalami kejang pascaoperasi, bentuk kejang berupa parsial sederhana. Semiologi kejang saat iktal berupa gerakan gemetar di tungkai kiri, lama hanya 2-3 detik, sebanyak 10 kali, jarak antara kejang 1-5 menit, saat kejang maupun setelah kejang subjek sadar, muncul di malam hari, saat subjek mau tidur. Kejang terjadi pada hari ke-3 pascaoperasi.

Pemeriksaan kadar fenitoin darah dilakukan pada hari ke-7, pada kelompok yang mendapatkan terapi levetiracetam dan fenitoin. Tiga subjek pada kelompok levetiracetam dan fenitoin, memiliki kadar fenitoin darah yang rendah, yaitu 3,04 µg/ml, 1,02 µg/ml, dan 2,01 µg/ml, di bawah kadar terapi yang diinginkan, yaitu 10-20 µg/ml. Satu subjek pada kelompok levetiracetam dan fenitoin, didapatkan kadar fenitoin tinggi, yaitu 157,29 µg/ml. Tiga dari 4 subjek yang mendapatkan levetiracetam dan fenitoin, mendapatkan terapi steroid intravena, yaitu deksametason dengan dosis 20mg/hari, 15mg/hari, dan metilprednisolon 1x125mg/hari.

Efek samping kardiologis berupa penurunan tekanan darah dan nadi didapatkan pada subjek yang mendapatkan fenitoin dosis *loading*. Keempat subjek mengalami penurunan tekanan darah dan nadi. Saat diberikan fenitoin *loading*, satu subjek mengalami

penurunan tekanan darah dan tekanan arteri rerata <80mmHg. Intoksikasi fenitoin (kadar fenitoin darah 157,29 µg/ml) ditemukan pada 1 subjek yang mendapatkan fenitoin. Gejala klinis yang ditemukan pada subjek ini berupa penurunan kesadaran.

Pada kelompok yang mendapatkan levetiracetam saja, terdapat 1 subjek yang membutuhkan peningkatan dosis deksametason. Hari ke 5 pascaoperasi, subjek mengalami penurunan nilai SKG sebesar 1 poin, sehingga diputuskan untuk menaikkan dosis deksametason. Selama observasi, subjek ini tidak mengalami kejang pascaoperasi.

Kejang pascaoperasi dialami 1 subjek pada kelompok levetiracetam. Subjek ini memiliki tumor di kortikal, jenis oligoastrocitoma, keganasan rendah, fokus epileptiform multipel, jenis operasi pengangkatan tumor komplis, lama operasi 6 jam, gangguan elektrolit berupa hipokalemia dan pada pencitraan pascaoperasi tidak ditemukan edema serebri yang bertambah, ataupun perdarahan. Sebaran faktor risiko pada kedua kelompok dapat dilihat pada Tabel 2.

DISKUSI

Kejang pascaoperasi terjadi pada 1 dari 4 subjek yang mendapatkan terapi levetiracetam, sementara pada kelompok levetiracetam dan fenitoin tidak ditemukan kejang pascaoperasi. De Santis, dkk meneliti efek penambahan fenitoin pada subjek tumor intrakranial yang menjalani operasi dan telah mendapatkan obat antiepilepsi, selain fenitoin. Pada penelitiannya, 13% subjek mengalami kejang pascaoperasi pada kelompok yang mendapatkan penambahan fenitoin, sementara pada kelompok tanpa penambahan fenitoin terdapat 11% subjek kejang pascaoperasi.¹⁰ Perbedaan ini juga tidak mencapai perbedaan yang bermakna secara statistik.

Bentuk kejang preoperasi subjek ini adalah kejang parsial yang menjadi umum sekunder. Pascaoperasi bentuk kejang berubah menjadi parsial sederhana. Perubahan bentuk kejang ini diperkirakan akibat operasi pengangkatan tumor. Kebanyakan perubahan jaringan sekitar tumor menjadi fokus epileptik yang terjadi secara fokal, dan letaknya berdekatan dengan jaringan tumor primernya. Jaringan yang mengalami perubahan ini kehilangan

Tabel 1. Karakteristik Subjek Penelitian pada Kedua Kelompok

Karakteristik	Subtotal	LEV + PHT	LEV
	(n)	(n = 4)	(n = 4)
Usia (tahun, median, minimum – maksimum)	8	37 (23-46)	45 (32-63)
Jenis kelamin			
Laki-laki	2	1	1
Perempuan	6	3	3
Tingkat kesadaran			
Kompos mentis	6	4	2
Somnolen	2	0	2
Defisit neurologis fokal			
Ya	7	3	4
Tidak	1	1	0
Peningkatan tekanan intrakranial			
Ya	8	4	4
Tidak	0	0	0
Tipe kejang			
Parsial sederhana	1	1	0
Parsial menjadi umum sekunder	7	3	4
Lokasi lesi			
Kortikal			
Temporal	2	1	1
Frontal	2	0	2
Ekstraaksial			
Parietal	3	2	1
Sella-parasella	1	1	0
Jumlah lesi			
Tunggal	6	3	3
Multipel	2	1	1
Edema peritumoral			
Edema perifokal saja	4	3	1
Edema disertai herniasi subfalksin	3	0	3
Edema difus	1	1	0
Abnormalitas EEG			
Perlambatan saja	1	1	0
Aktivitas epileptiform disertai perlambatan fokal/umum	5	2	3
Tidak ada data	2	1	1
Aktivitas epileptiform			
Tunggal			
Temporal	1	1	0
Multipel			
Temporal dan frontal	3	0	3
Temporal, frontal, parietal	1	1	0
Tidak ada fokus epileptiform	1	1	0
Tidak ada data	2	1	1

Keterangan: LEV = levetiracetam, PHT = fenitoin

Tabel 2. Faktor Risiko Kejang Pascaoperasi

Karakteristik	Subtotal (n)	Kejang pascaoperasi	
		Ya (n)	Tidak (n)
Lokasi lesi			
Kortikal	4	1	3
Ekstra aksial	3	0	3
Sella-parasella	1	0	1
Histologi tumor			
Meningioma	3	0	3
Oligoastrocitoma	3	1	2
Anaplastik astrocitoma	1	0	1
Kraniofaringioma	1	0	1
Derajat keganasan tumor			
Rendah	5	1	4
Tinggi	3	0	3
Fokus epileptiform			
Tunggal	1	0	1
Multipel	7	1	6
Jenis kraniotomi			
Pengangkatan tumor parsial	2	0	2
Pengangkatan tumor komplrit	6	1	5
Lama operasi			
<6 jam	1	0	1
≥6 jam	7	1	6
Gangguan elektrolit			
Hipokalemia	5	1	4
Hipernatremia	1	0	1
Tidak ada gangguan	2	0	2
Pencitraan pascaoperasi			
Perdarahan	5	0	5
Edema serebri bertambah	3	1	2

kemampuan epileptogeniknya begitu tumor primernya diangkat.¹¹

Kejang pascaoperasi terjadi pada hari ke-3 pascaoperasi. Kejadian kejang pascaoperasi diduga berkaitan dengan fase inflamasi pascacedera otak akibat operasi yang masih mungkin terjadi sampai dengan hari ke-5.¹² Dalam penelitian De Santis, dkk, disebutkan kejang pascaoperasi paling banyak terjadi saat subjek terbangun dari anestesi, hari ke-1, dan antara hari ke-2 sampai 7.¹⁰

Pada saat operasi, tindakan pengangkatan tumor akan membuat cedera di daerah kortikal. Pada pencitraan kepala pascaoperasi, tampak edema

serebri pascaoperasi meluas (Gambar 1). Penyebab kejang pada subjek ini diduga akibat edema serebri pascaoperasi. Menurut Chaichana, edema pascaoperasi dapat menimbulkan gangguan asam basa yang bisa memicu kejang.¹³

Pada penelitian ini kejang pascaoperasi tidak ditemukan pada kelompok yang mendapatkan levetiracetam dan fenitoin, namun kadar fenitoin dalam darah berada di bawah kadar terapeutiknya, sehingga diperkirakan fenitoin tidak memberikan efek terapi terhadap risiko kejadian kejang. Pengukuran kadar fenitoin dalam darah dilakukan pada subjek yang mendapatkan fenitoin *loading* 15 mg/kgBB.

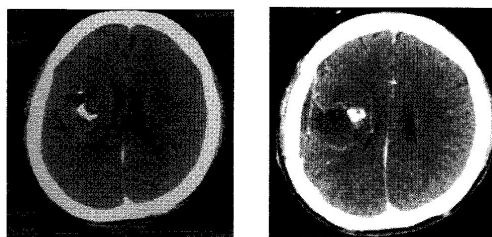
Tiga dari empat subjek memiliki kadar fenitoin dalam darah dibawah kadar terapeutiknya. Hal ini menunjukkan bahwa pemberian fenitoin selama masa pascaoperasi masih belum bisa mencapai kadar terapeutiknya, bahkan dengan dosis *loading* pada awal pemberian.

Pada kelompok yang mendapatkan levetiracetam dan fenitoin, tidak tercapainya kadar terapeutik fenitoin dapat disebabkan karena adanya interaksi antara deksametason dengan fenitoin. Menurut Ruegg, interaksi deksametason dan fenitoin meningkatkan metabolismenya melalui jalur sitokrom P450 di hepar, sehingga baik kadar fenitoin, maupun deksametason menjadi turun. Kadang kala dibutuhkan dosis fenitoin 600-1000mg untuk mendapatkan efek terapeutik yang diharapkan jika diberikan bersama-sama dengan deksametason, namun perlu diingat, fenitoin memiliki rentang keamanan sempit, sehingga efek samping dan intoksikasi lebih mudah terjadi.¹⁴

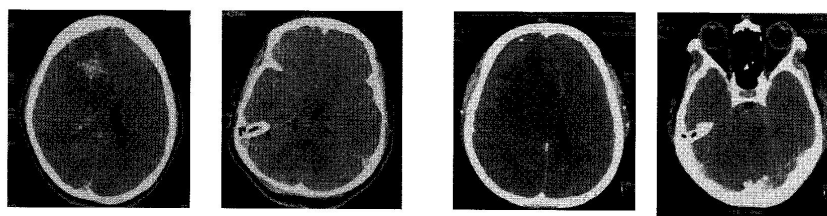
Efek samping obat levetiracetam berupa gangguan psikosis tidak ditemukan pada kedua kelompok. Efek samping berupa penurunan tekanan

darah dan nadi ditemukan pada subjek yang mendapatkan *loading* fenitoin. Pada satu subjek, kecepatan infus diperlambat dan diberikan cairan untuk mengurangi efek samping ini. Pada semua subjek yang mendapatkan fenitoin *loading* efek samping ini bersifat sementara. Pada kelompok yang mendapatkan levetiracetam dan fenitoin, ditemukan 1 kejadian yang dicurigai sebagai intoksikasi fenitoin. Penyebab tingginya kadar fenitoin diduga karena hipoalbumin. Pada saat dilakukan pemeriksaan albuminnya 1,89g/dL. Hipoalbumin pada subjek ini diduga terjadi karena proses infeksi dan inflamasi pascaoperasi.^{15,16} Fenitoin memiliki ikatan protein yang tinggi di dalam darah. Pada kondisi hipoalbumin, banyak fenitoin bebas yang beredar di dalam darah sehingga menyebabkan kadar fenitoin dalam darah meningkat. Ditambah dengan farmakokinetik fenitoin yang tidak linier, sehingga perubahan sedikit dari kadar fenitoin dalam darah dapat meningkatkan atau menurunkan metabolisme maupun ekskresi fenitoin dalam darah.¹⁵⁻¹⁷

Pada kelompok yang mendapatkan levetiracetam saja, terdapat satu kasus yang



Gambar 1. CT scan kepala pre dan pascaoperasi subjek yang mengalami kejang pascaoperasi, tampak daerah korteks parietal kanan mengalami edema.



CT scan kepala preoperasi

CT scan kepala pascaoperasi.
Tampak perluasan edema serebri

Gambar 2. CT scan kepala subjek yang membutuhkan peningkatan deksametason

mebutuhkan peningkatan dosis deksametason. Pada kelompok yang mendapatkan fenitoin dan levetiracetam tidak ditemukan adanya peningkatan dosis deksametason. Semua subjek pada kelompok ini kesadarannya kompos mentis, dengan gambaran edema serebri ditemukan 2 dari 4 subjek. Subjek ini tidak mengalami kejang pascaoperasi, namun mengalami penurunan kesadaran pascaoperasi. Penyebab penurunan kesadaran diduga karena edema serebri yang terjadi pascaoperasi. Pencitraan sebelum operasi menunjukkan adanya lesi di daerah parietal kanan dengan perifokal edema luas, sementara itu pencitraan kepala pascaoperasi menunjukkan perluasan edema serebri sampai ke daerah frontoparietal kanan, disertai herniasi subfalksin dan herniasi unkus (Gambar 2).

Menurut De Santis, dkk, faktor risiko kejang pascaoperasi seperti usia, jenis tumor, derajat keganasan tumor, derajat defisit neurologis, gambaran pencitraan kepala pascaoperasi, jenis intervensi bedah, luasnya pengangkatan tumor, dan gangguan metabolik pascaoperasi tidak menunjukkan hubungan yang jelas sebagai prediktor kejang pascaoperasi.¹⁰ Berdasarkan penelitian Veerasarn, Hardesty, dan Zhang, faktor risiko yang bermakna adalah riwayat kejang preoperasi dan lokasi tumor.^{7,18,19} Hardesty, dkk menyatakan lokasi tumor supratentorial merupakan faktor risiko signifikan kejang pascaoperasi.¹⁸ Sebanyak 88% subjek kejang pascaoperasi memiliki lokasi tumor di supratentorial. Pada subjek tanpa kejang pascaoperasi, hanya 44% subjek yang memiliki lokasi tumor supratentorial.¹⁸ Zhang, dkk menyatakan lokasi tumor yang dikatakan berkaitan dengan risiko kejang pascaoperasi adalah lokasi di korteks, dan regio otak fungsional yang memiliki risiko kejang paling tinggi. Zhang, dkk mencoba membuat formula untuk menentukan risiko kejang pascaoperasi, dan menentukan faktor-faktor yang dianggap memberikan kontribusi, yaitu riwayat kejang sebelum operasi, lokasi tumor, dan terapi profilaksis.¹⁹ Perbedaan hasil yang ditunjukkan oleh penelitian-penelitian tersebut mungkin berkaitan dengan jumlah sampel, metode, dan batasan operasional yang berbeda-beda pada masing-masing penelitian.

Penelitian ini sendiri memiliki keterbatasan dalam hal jumlah sampel yang diteliti. Kendala utamanya adalah keterbatasan jadwal operasi dan ketersediaan ruang rawat intensif untuk perawatan pascaoperasi. Ketersediaan ruang rawat intensif untuk perawatan pascaoperasi menjadi salah satu penyebab tertundanya operasi. Panjangnya daftar tunggu antrian operasi juga merupakan kendala tersendiri. Subjek yang telah memenuhi persyaratan operasi harus menunggu selama beberapa waktu tertentu sampai mendapatkan jadwal operasi. Selain itu, subjek membutuhkan waktu yang tidak sebentar untuk menjalani berbagai pemeriksaan yang dibutuhkan, sebagai persiapan operasi. Diharapkan dapat dilakukan suatu penelitian lanjutan dengan jumlah sampel yang lebih besar agar dapat didapatkan hasil yang lebih konklusif.

KESIMPULAN

Penelitian ini adalah sebuah penelitian pendahuluan, sehingga hasilnya belum dapat digeneralisasi. Kejadian kejang pascaoperasi ditemukan pada kelompok yang mendapatkan levetiracetam saja. Penambahan fenitoin dosis *loading* dan rumatan selama 7 hari pascaoperasi belum dapat mencapai kadar terapeutik diduga akibat interaksi fenitoin dengan steroid. Efek samping kardiovaskular lebih banyak ditemukan pada kelompok yang mendapatkan fenitoin dan levetiracetam. Untuk itu, diperlukan penelitian lanjutan dengan jumlah subjek penelitian lebih besar dengan melakukan suatu penelitian jangka panjang atau multisenter.

UCAPAN TERIMA KASIH

Penelitian ini dibiayai oleh Dana Hibah Universitas Indonesia tahun 2013.

DAFTAR PUSTAKA

1. Glantz MJ, Edwards KR. The epidemiology and management of seizures in patients with cancer. Dalam: Schiff D, Wen PY, editors. *Cancer neurology in clinical practice*. New Jersey: Humana Press Inc; 2003.
2. Prados MD, Berger MS, Wilson CB. Primary central nervous system tumors: advances in knowledge and treatment. *CA Cancer J Clin*. 1998;48:331–360.
3. Kerrigan S, Grant R. Antiepileptic drugs for treating

- seizures in adults with brain tumours. *Cochrane Database Syst Rev.* 2011;Issue 8.
- Shorvon SD. Chapter 3 Levetiracetam. Dalam: *Handbook of epilepsy treatment forms, causes and therapy in children and adults.* Edisi ke-2. Massachusetts: Blackwell Publishing; 2005.
 - Connelly J, Krouwer H, Mushtaq R. Seizure freedom with levetiracetam therapy in brain tumor patients; A retrospective study. [Abstract 3]. 2007:239.
 - Usery JB, Michael LM, Sills AK, Finch CK. A prospective evaluation and literature review of levetiracetam use in patients with brain tumors and seizures. *J Neurooncol.* 2010;99(2):251-60.
 - Veerasarn K, Tadadontip P. Incidence and risk factors or early postoperative seizure in patients with intracranial tumor removal: Prasat neurological institute experience. *The Thai Journal of surgery.* 2011;32:124-130.
 - Kuijlen JM, Teernstra OP, Kessel AG, Herpers MJ, Beuls EA. Effectiveness of antiepileptic prophylaxis used with supratentorial craniotomies: A meta-analysis. *Seizure.* 1996;5:291-298.
 - Komotar RJ, Raper DMS, Starke RM, Iorgulescu JB, Gutin PH. Prophylactic antiepileptic drug therapy in patients undergoing supratentorial meningioma resection: A systematic analysis of efficacy. *J Neurosurg.* 2011;115:483-490.
 - De Santis A, Baratta P, Bello L, Spagnoli D, Ceccarelli G, Songa V, dkk. Early postoperative seizures and endovenous phenytoin. Preliminary clinical data. *J Neurosurg Sci.* 1996;40(3-4):207-12.
 - You G, Sha ZY, Yan W, Zhang W, Wang YZ, Li SW, dkk. Seizure characteristics and outcomes in 508 Chinese adult patients undergoing primary resection of low-grade gliomas: A clinicopathological study. *NeuroOncol.* 2012;14(2);230-41.
 - Wilkins RH. *Principles of neurosurgical operative techniques.* United States of America: McGraw-Hills; 1996.
 - Chaichana KL, Parker SL, Olivi A, Quiñones-Hinojosa A. Long-term seizure outcomes in adult patients undergoing primary resection of malignant brain astrocytomas. *J Neurosurg.* 2009;111:282-292.
 - Ruegg S. Dexamethasone/phenytoin interactions: Neurooncological concerns. *Swiss Med Wkly.* 2002;132:425-426.
 - Redelmeier DA. New thinking about postoperative hypoalbuminemia: A hypothesis of occult protein-losing enteropathy. *Open Med.* 2009;3(4):e215-219.
 - Peralta R. Hypoalbuminemia. [diunduh tanggal 4 Januari 2014]. Tersedia dari: <http://emedicine.medscape.com/article/166724-overview#showall>.
 - Shorvon SD. Phenytoin. Dalam: *Handbook of epilepsy treatment forms, causes and therapy in children and adults.* Edisi ke-2. Massachusetts: Blackwell Publishing; 2005.
 - Hardesty DA, Sanborn MR, Parker WE, Storm PB. Perioperative seizure incidence and risk factors in 223 pediatric brain tumor patients without prior seizures. *J Neurosurg Pediatr.* 2011; 7:609-15.
 - Zhang B, Zhao G, Yang HF, Wang D, Yu JL, Huang HY. Assessment of risk factors for early seizures following surgery for meningiomas using logistic regression analysis. *J Int Med Res.* 2011;39:1728-1735.