

# KAJIAN PUSTAKA : GEJALA SISA PADA PASIEN TUBERKULOSIS YANG TELAH MENYELESAIKAN OBAT ANTI TUBERKULOSIS

Hetti Rusmini<sup>1,2</sup>

<sup>1</sup>Program studi pendidikan dokter, Fakultas Kedokteran Universitas Malahayati

<sup>2</sup>Program studi PPDS Pulmonologi dan kedokteran respirasi, fakultas Kedokteran Universitas Lampung

[\*Email korespondensi: hetti@malahayati.ac.id]

**Abstract : Literature Review: Sequelae in Tuberculosis Patients Who Have Completed Anti-Tuberculosis Drugs.** Tuberculosis sequelae or post-tuberculosis sequelae that occur in tuberculosis (TB) patients who have undergone complete treatment. TB sequelae can be characterized by abnormalities in the parenchyma, respiratory tract, pleura/chest wall, vascular, and mediastinum. TB sequelae are often undiagnosed and neglected during the last 50 years, even though the prevalence is relatively high so that the incidence of post-tuberculosis sequelae cannot be calculated with certainty, but it is estimated that there are 16-50% of cases in the world. Post-TB respiratory disorders are related to the patient's immunological response to TB treatment. Animal studies have shown that the host's immune response to *Mycobacterium tuberculosis* plays a role in lung tissue damage. The current treatment is giving bronchodilators to reduce the symptoms of shortness of breath.

**Keywords:** Tuberculosis Sequel, Former TB, Tuberculosis

**Abstrak : Kajian Pustaka: Gejala Sisa Pada Pasien Tuberkulosis Yang Telah Menyelesaikan Obat Anti Tuberkulosis.** Sekuel Tuberkulosis adalah gejala sisa pasca tuberkulosis yang terjadi pada pasien tuberkulosis (TB) yang telah menjalani pengobatan lengkap. Sekuel TB dapat ditandai dengan kelainan pada parenkim, saluran pernapasan, pleura/dinding dada, vaskular, dan mediastinum. Sekuel TB seringkali tidak terdiagnosis dan terabaikan selama 50 tahun terakhir, padahal prevalensinya relatif tinggi sehingga angka kejadian gejala sisa pasca tuberkulosis masih belum dapat dihitung secara pasti, namun diperkirakan terdapat 16-50% kasus di dunia. Gangguan saluran napas pada pasca TB berkaitan dengan respon imunologis pasien terhadap pengobatan TB. Penelitian pada hewan coba menunjukkan bahwa respon imun penjamu terhadap *Mycobacterium tuberculosis* berperan dalam kerusakan jaringan paru. Pengobatan saat ini yaitu pemberian bronkodilator untuk mengurangi gejala sesak napas.

**Kata kunci:** Sekuel Tuberkulosis, Bekas TB, Tuberkulosis

## PENDAHULUAN

*Post tuberculosis sequelae* atau gejala sisa pasca TB adalah komplikasi yang didapat dari penyakit TB paru. Orang dewasa yang sembuh dari TB memiliki peningkatan 2-4 kali lipat kelainan nilai spirometri yang menetap yaitu obstruksi dan restriksi dibandingkan dengan mereka yang tidak memiliki penyakit TB, dengan kelainan parenkim dan saluran napas yang terlihat pada pencitraan, gejala terkait pernapasan dan penurunan kualitas hidup. Gejala sisa pasca TB seringkali diabaikan sebagai penyebab penyakit

kronis selama 50 tahun terakhir, sehingga belum ada pedoman standar untuk diagnosis dan manajemen pasien pasca TB (Meghji *et al.*, 2016).

Diperkirakan 10 juta orang di seluruh dunia menderita penyakit tuberkulosis aktif, dan sebagian besar kasus ini melibatkan paru. Data menunjukkan morbiditas dan mortalitas yang tinggi pada pasien TB setelah pengobatan selesai. Tingkat kematian penderita tuberkulosis secara signifikan meningkat 3-6 kali di negara berpenghasilan tinggi dibandingkan dengan populasi umum. Menurut

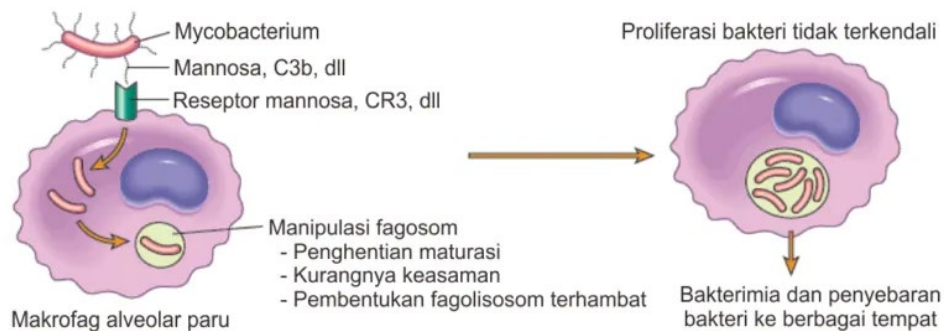
Romanowski dkk, penyakit kardiovaskular adalah penyebab utama kematian pasca pengobatan tuberkulosis selesai, sebaliknya, sebuah studi kohort besar di Brasil menyebutkan penyakit pernapasan menjadi penyebab paling sering dari tingginya kematian pada tahun pertama setelah diagnosis tuberkulosis. Jumlah publikasi terkait gejala sisa pasca tuberkulosis meningkat secara signifikan dalam beberapa tahun terakhir dan terdapat bukti mengenai penyakit paru kronis pasca TB paru yang berkontribusi terhadap peningkatan morbiditas setelah pengobatan selesai (Allwood *et al.*, 2021).

Faktor risiko terkait gejala sisa pasca TB masih belum dijelaskan, tetapi kemungkinan melibatkan faktor penjamu, patogen, dan lingkungan (Ravimohan *et al.*, 2018). Pengaruh paparan pada saluran pernapasan terbukti menjadi faktor risiko fibrosis pada pasca tuberkulosis. Merokok tembakau juga telah terbukti memiliki hubungan positif dengan gejala sisa pasca TB (Allwood *et al.*, 2021). Ko-infeksi HIV merupakan faktor risiko tambahan untuk penurunan fungsi paru pasien pasca tuberkulosis. Pasien yang

terinfeksi HIV memiliki risiko gangguan pertukaran gas dan obstruksi jalan napas (Ravimohan *et al.*, 2018). Faktor risiko lainnya yang mempengaruhi fungsi paru pasien pada pasca tuberkulosis yaitu diabetes mellitus dan faktor lingkungan seperti polusi udara dalam ruangan dari bahan bakar biomass serta risiko paparan pekerjaan (Fiogbe *et al.*, 2019).

## PATOFISIOLOGI

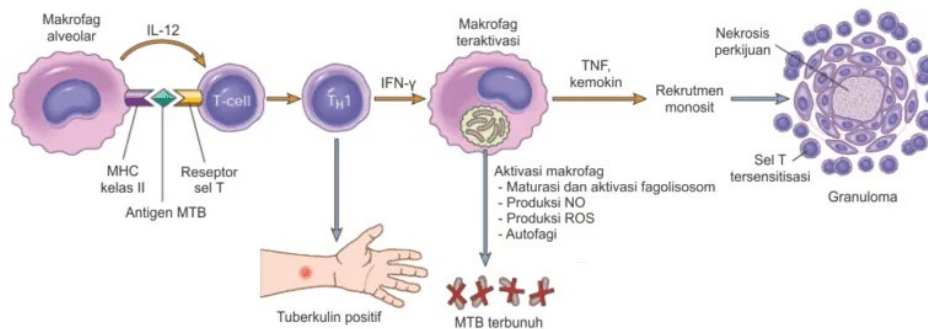
*Mycobacterium tuberculosis* (MTB) masuk ke dalam paru melalui inhalasi droplet, selanjutnya berhadapan dengan pertahanan kekebalan bawaan dari saluran pernapasan. Kuman MTB merupakan patogen intraseluler yang hidup dalam sel target yaitu makrofag, sehingga MTB akan berinteraksi dengan sel makrofag melalui reseptor manosa atau C3b saat tiba di dalam paru, selanjutnya MTB akan masuk ke dalam makrofag melalui proses fagositosis. Kuman MTB dapat menghambat maturasi fagosom dan mencegah pembentukan fagolisosom sehingga MTB tidak hanya bertahan tetapi juga bereplikasi di dalam makrofag (Martino *et al.*, 2019).



**Gambar 1. Mekanisme fagositosis kuman MTB oleh makrofag alveolar (Kumar *et al.*, 2010).**

Makrofag alveolar selanjutnya dihancurkan oleh MTB dan menarik sel-sel inflamasi lainnya seperti neutrofil, sedangkan sel dendritik melakukan perjalanan ke kelenjar getah bening dengan mengeluarkan IL-12, kemudian merekrut limfosit T dan mengaktifkan maturasi sel T helper-1 (Th1). Aktivasi

Th1 akan menyebabkan produksi IFN- $\gamma$  dan aktivasi makrofag. Makrofag teraktivasi selanjutnya mengaktifkan produksi TNF- $\alpha$  dan bermigrasi ke tempat infeksi untuk berkembang biak serta membentuk granuloma awal (Allwood *et al.*, 2021).



**Gambar 2. Aktivasi imunitas seluler pada tuberkulosis (Kumar *et al.*, 2010).**

Inisiasi pengobatan TB yang cepat dapat mengurangi kerusakan penjamu, akan tetapi setelah pengobatan yang tepat pada beberapa pasien akan mengalami gejala sisa. Gejala sisa pasca TB terjadi karena interaksi antara kerusakan langsung yang disebabkan oleh MTB dan respon imun pejamu (Ravimohan *et al.*, 2018). Proses ini mengakibatkan distorsi jalan napas, penurunan elastisitas, kerusakan komponen otot dinding bronkus atau kerusakan parenkim paru dan pembuluh darah, yang menyebabkan penurunan fungsi pernapasan dan kelainan struktur paru (Stek *et al.*, 2018).

Mekanisme yang tepat mengenai gejala sisa pasca tuberkulosis belum sepenuhnya dipahami, namun terdapat 4 komponen penting yang terlibat, yaitu proses pembentukan dan resolusi granuloma, produksi sitokin termasuk faktor nekrosis tumor alfa dan interleukin, faktor transkripsi termasuk faktor yang diinduksi hipoksia, dan enzim seperti matriks metaloproteinase (MMP) (Ravimohan *et al.*, 2018). Heterogenitas kerusakan paru pada pasien pasca TB juga dipengaruhi oleh respon imun pejamu, karakteristik patogen, dan lingkungan seperti merokok dan paparan zat toksik (Allwood *et al.*, 2021).

### **Remodelling Paru Pasca TB**

Kerusakan jaringan paru merupakan ciri khas penyakit TB pada manusia karena kemampuan MTB dalam destruksi jaringan paru secara progresif, termasuk pembentukan kavitas pada pasien dengan imunokompeten. Pembentukan kavitas akan mendorong proses *remodelling* paru oleh berbagai mediator. Penelitian pada manusia dan

hewan coba memberikan bukti kuat mengenai peranan respon imun penjamu terhadap *remodelling* paru pasien TB. Penelitian longitudinal menggunakan CT scan menunjukkan pasien TB mengalami peningkatan lesi inflamasi setelah pengobatan 6-12 bulan, selain itu pada pasien yang kultur BTA akhir pengobatan negatif ditemukan mRNA MTB, hal ini menunjukkan transkripsi bakteri persisten memicu reaksi inflamasi di paru dan gangguan fungsi paru (Ravimohan *et al.*, 2018).

Sistem imun penjamu akan merespon invasi MTB dengan membentuk granuloma selama infeksi primer. Granuloma adalah struktur yang sangat terorganisir yang mengandung banyak sel imun diantaranya makrofag, netrofil, sel NK, sel T, dan sel B, yang mengelilingi inti nekrotik kaseosa dari makrofag alveolar yang terinfeksi. Granuloma dibentuk sebagai mekanisme pertahanan penjamu dengan mengasingkan dan mencegah penyebaran MTB, namun penelitian pada zebrafish menunjukkan bahwa granuloma menjadi tempat yang kondusif untuk proliferasi dan penyebaran MTB. Granuloma selanjutnya pecah dan membentuk kavitas selama infeksi TB. Jaringan nekrotik akan dibatukkan keluar, sementara kavitas akan berisi gas dan dikelilingi jaringan kolagen yang selanjutnya menggantikan jaringan paru setelah kavitas (Ravimohan *et al.*, 2018).

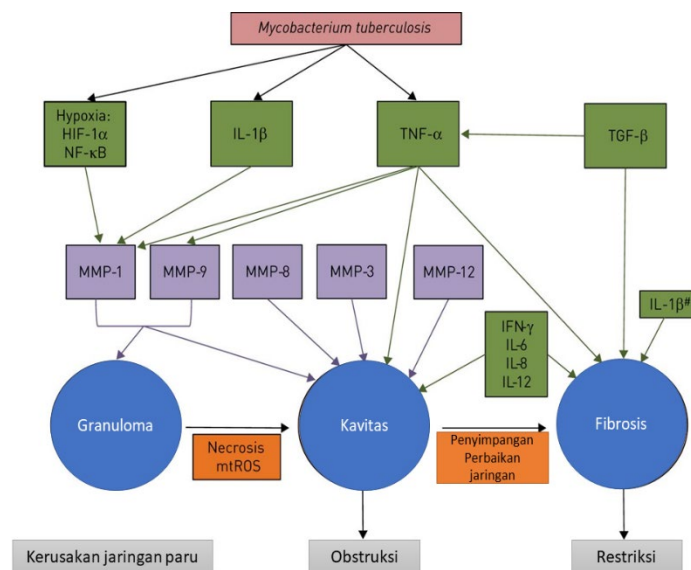
Penelitian pada hewan coba menunjukkan tikus terinfeksi MTB yang diobati dengan rekombinan BCG akan melepaskan mediator inflamasi seperti TNF- $\alpha$  yang memperburuk kerusakan paru tanpa mengurangi infeksi MTB.

Respon imun penjamu terhadap MTB akan memicu inflamasi, pembentukan kavitas dan fibrosis yang merupakan rangkaian proses penyembuhan paru, namun menimbulkan obstruksi saluran napas persisten dan restriksi pernapasan. Proses *remodelling* atau perbaikan jaringan paru melibatkan banyak mediator inflamasi, matriks ekstraseluler, dan sitokin fibrogenesis, diantaranya matriks metalloproteinase (MMP)-1 dan -9, NF-κB, interleukin 1b, 2, 6, 8, 12, TNF-α, IFN-γ, dan TGF-β. TNF-α merupakan pengatur utama respon imun penjamu terhadap MTB. (Ravimohan *et al.*, 2018)

Mekanisme TNF-α melindungi penjamu dengan cara membersihkan patogen intraseluler melalui aktivasi makrofag dan memicu apoptosis. Peningkatan kadar TNF-α dapat mendorong nekrosis melalui induksi *mitochondrial reactive oxygen species* (mtROS). Kematian sel nekrotik menyebabkan kavitas dan kerusakan jaringan paru. TNF-α juga memicu ekspresi MMP-1 dan -9 melalui sel epitel monosit-bronkial, selanjutnya melakukan *remodelling* jaringan selama TB. Analisis transkriptomik dari biopsi lesi pasien TB menunjukkan peningkatan ekspresi gen MMP-1 dan -9 di jaringan paru yang rusak. Penelitian terbaru menunjukkan bahwa lesi TB

pada manusia bersifat hipoksia yang menyebabkan upregulasi MMP-1 melalui aktivasi faktor Nf-κB dan faktor yang diinduksi hipoksia. MMP berperan pada tingkat transkripsi dan pematangan proteolitik serta menghambat TIMPs sehingga *remodelling* jaringan menjadi abnormal (Ravimohan *et al.*, 2018).

Selain TNF-α, peningkatan kadar IL-6, IL-8, dan IL-12 pada cairan BAL berkorelasi dengan pembentukan kavitas, penebalan dinding bronkus, dan fibrosis pada pasien TB aktif. TNF-α akan meningkat dengan cepat setelah pengobatan TB sehingga *remodelling* jaringan paru masih terus berlangsung meskipun pengobatan telah selesai. TNF-α juga berperan dalam pembentukan fibrosis jaringan paru pasca TB. Penelitian pada kelinci TB yang diobati dengan etanercept (antagonis TNF-α) menunjukkan penurunan ekspresi beberapa gen yang terlibat dalam fibrosis dan metabolisme kolagen. TGF-β merupakan mediator utama fibrogenesis. Aktivasi jalur pensinyalan TGF-β berkorelasi dengan peningkatan kadar kolagen pada lesi paru sebelum dan selama pengobatan TB (Menon *et al.*, 2015). Penelitian pada pasien TB pleura menunjukkan peningkatan kadar TGF-β berkorelasi dengan penebalan pleura sebelum dan sesudah terapi OAT (Bowen, Jenkins and Fraser, 2013).

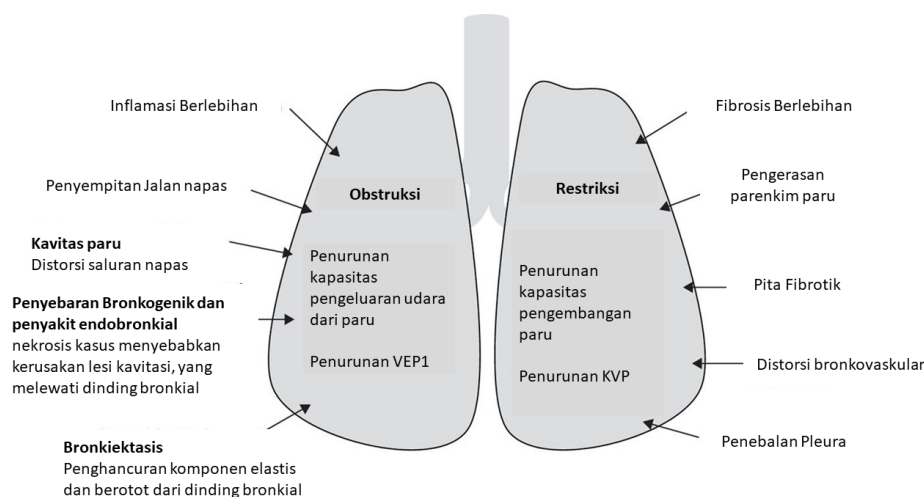


**Gambar 3. Mekanisme *remodelling* jaringan paru pada tuberkulosis (Ravimohan *et al.*, 2018)**

Mediator lainnya terkait fibrosis paru yaitu, IL-1 $\beta$ . Ketidakseimbangan dalam IL-1 $\beta$  dan antagonis reseptornya (IL-1RA) mendukung fibrosis pada penyakit fibrosis paru idiopatik (IPF) (Barlo *et al.*, 2011). Pasien TB dilaporkan memiliki ketidakseimbangan serupa dalam IL-1 $\beta$  dan IL-1RA yang berkorelasi dengan peningkatan ukuran kavitas (Akashi *et al.*, 2021). Secara keseluruhan disregulasi mediator inflamasi diatas berkontribusi dalam perbaikan jaringan yang menyimpang pada pasien TB seperti yang diringkas pada gambar dibawah ini.

### Mekanisme Penurunan Fungsi Paru pada TB

Gejala sisa pasca tuberkulosis dapat berupa obstruksi dan restriksi aliran udara, serta gangguan dalam pertukaran gas. Penurunan fungsi paru dapat dinilai menggunakan spirometri. Menurut *American Thoracic Society* dan *European Respiratory Society*, obstruksi aliran udara adalah penurunan kapasitas untuk mengeluarkan udara dari paru yang disebabkan oleh penyempitan saluran pernapasan, sedangkan restriksi adalah berkurangnya kemampuan untuk menghirup udara akibat fibrosis yang luas dan pengerasan parenkim paru (*schwarte*).



**Gambar 4. Mekanisme patologis obstruksi dan restriksi pernapasan pasien pasca tuberkulosis (Ravimohan *et al.*, 2018).**

### MANIFESTASI KLINIS

Pasien pasca TB lebih rentan terhadap penyakit paru dan mengalami percepatan penuaan jaringan paru. Gejala sisa pasca TB muncul dengan berbagai konsekuensi mulai dari tanpa gejala hingga kecacatan parah. Gejala sisa pasca TB bersifat heterogen dan mencakup kelainan yang mempengaruhi saluran udara, parenkim, pleura, dan

kompartemen pembuluh darah paru. Beberapa pola kelainan klinis dapat dilihat berdasarkan kerusakan jaringan paru pada pasien (Allwood *et al.*, 2021). Kerusakan jaringan paru pada gejala sisa pasca tuberkulosis dapat dilihat melalui pencitraan CT scan dan Foto toraks. Radiografi toraks yang ditemukan dapat dilihat pada tabel di bawah ini.

**Tabel 2.1. Pola patologis gejala sisa tuberkulosis**

Kompartemen	Pola klinis	Definisi
Saluran udara	Penyakit paru obstruktif terkait tuberkulosis	Obstruksi jalan napas (rasio VEP1/KVP <0,7 ATAU <LLN) terutama terkait dengan penyakit saluran napas kecil.

	Bronkiektasis	Definisi CT: dilatasi jalan napas > diameter pembuluh darah yang berdekatan, atau <i>non-tapering</i> , atau definisi CXR: bukti <i>ring shadow</i> dan <i>tramlines</i> .
Parenkim	Kavitasi	Ruang berisi gas baik di dalam area konsolidasi paru atau dikelilingi oleh dinding tipis.
	Destruksi parenkim	Penghancuran jaringan paru yang luas, dengan ruang berisi gas/parenkim yang kolaps menempati volume lobus 1.
	Perubahan fibrotik	Area jaringan parut parenkim dengan kehilangan volume paru.
	<i>Aspergillus</i> - penyakit paru terkait	Terdapat aspergilloma pada pencitraan atau aspergillosis paru kronis pada pencitraan dan pengujian darah.
Pleura	Penyakit pleura kronis	Penebalan pleura pada pencitraan CXR atau CT.
Pembuluh darah paru	Hipertensi paru	Peningkatan tekanan arteri pulmonalis, seperti yang diperkirakan menggunakan ekokardiografi Doppler atau diukur pada kateterisasi jantung kanan.

Sumber : (Khan, Malik and Razaque, 2020)

Tuberkulosis paru adalah proses destruktif yang mengarah pada pembentukan sikatrik, perubahan parenkim, bronkiektasis, jaringan fibrosis paru, dan pengurangan volume paru-paru yang menyebabkan pada penurunan fungsi paru dan infeksi berulang pada pasien pasca TB. Manifestasi klinis pasca TB berkorelasi dengan kelainan paru yang menyertainya. Secara umum klinis pasien pasca TB dapat berupa sesak nafas, nyeri dada, batuk produktif, batuk darah, kelelahan, dan penurunan berat badan (Hsu *et al.*, 2020).

## DIAGNOSIS

Pasien pasca TB dapat mengalami komplikasi berupa infeksi pernapasan akibat mikroorganisme atau non mikroorganisme bahkan kekambuhan sehingga gejala klinis mirip dengan TB paru. Radiografi toraks merupakan modalitas penting untuk pemeriksaan pasca TB. Foto toraks atau CT scan dapat memperlihatkan satu atau lebih kavitas, biasanya di dalam lobus atas, dengan ukuran bervariasi, dengan atau tanpa adanya penebalan pleura dan fibrosis. Foto toraks akhir pengobatan diperlukan sebagai perbandingan dengan kondisi saat ini. Keberadaan kavitas pada foto toraks dapat dipertimbangkan untuk

pemeriksaan serologi jamur (Hsu *et al.*, 2020). Penilaian terhadap gangguan fungsi paru dapat dilakukan dengan pemeriksaan spirometri (Ravimohan *et al.*, 2018).

## TATALAKSANA

Penelitian klinis terhadap kasus pasca TB masih sangat terbatas sehingga belum ada pedoman internasional berbasis bukti mengenai tatalaksana pasca TB. Pengobatan gejala sisa tuberkulosis yang saat ini dilakukan tergantung pada komplikasi yang menyertai. Pasien dengan bronkiektasis cenderung mengalami infeksi berulang sehingga manajemen yang dilakukan berupa rehabilitasi paru (pembersihan jalan napas melalui fisioterapi dada, saline hipertonik yang dihirup, dan olahraga jika diindikasikan) yang bertujuan mengurangi frekuensi dan keparahan infeksi berulang, meningkatkan toleransi olahraga dan kualitas hidup serta pemberian antibiotik golongan makrolid jangka panjang untuk mencegah eksaserbasi berulang (Spruit *et al.*, 2013; Hsu *et al.*, 2020). Pasien dengan infeksi jamur dapat diberikan anti jamur dengan durasi pemberian 4-6 bulan. Pasien aspergilloma sederhana dapat dipertimbangkan reseksi bedah

untuk mencegah dan mengobati batuk darah (Hsu *et al.*, 2020).

Inhalasi bronkodilator dapat diberikan pada pasien pasca TB untuk mengurangi gejala sesak akibat obstruksi saluran napas dan memperbaiki penurunan fungsi paru. Sebuah penelitian menyebutkan bahwa pemberian indacaterol dosis 150 µg selama 8 minggu signifikan meningkatkan fungsi paru (VEP1) (Kim *et al.*, 2017). Penelitian lain menyebutkan bahwa pemberian antagonis muskarinik kerja lambat atau tiotropium 18 µg selama 2 bulan pada pasien pasca TB dengan VEP1 < 80% signifikan meningkatkan fungsi paru (Yum and Park, 2014). Pemberian inhalasi kortikosteroid tidak disarankan karena dapat meningkatkan risiko infeksi non-TB dan eksaserbasi (Contoli *et al.*, 2017)

Pencegahan infeksi pernapasan pada pasca tuberculosis dapat dilakukan dengan pemberian vaksin influenza. Pemantauan pasien pasca TB 6-24 tahun setelah pengobatan berguna untuk pengelolaan pasien dengan komplikasi obstruksi pernapasan seperti bronkiektasis dan PPOK. Program penghentian merokok dan rehabilitasi paru yang komprehensif merupakan strategi penting dalam mengurangi eksaserbasi (Hsu *et al.*, 2020).

## KESIMPULAN

Post tuberculosis sequelae atau gejala sisa pasca TB adalah komplikasi yang didapat dari penyakit TB paru. Gejala sisa pasca TB bersifat heterogen dan mencakup kelainan yang mempengaruhi saluran udara, parenkim, pleura, dan kompartemen pembuluh darah paru. Radiografi toraks merupakan modalitas penting untuk pemeriksaan pasca TB. Pengobatan saat ini yaitu pemberian bronkodilator untuk mengurangi gejala sesak napas.

## DAFTAR PUSTAKA

Akashi, S. *et al.* (2021) 'IL-1RA in the supernatant of QuantiFERON-TB Gold In-Tube and QuantiFERON-TB Gold Plus is useful for discriminating active tuberculosis from latent infection', *Journal of*

*Infection and Chemotherapy*, 27(4), pp. 617–624. Available at: <https://doi.org/10.1016/j.jiac.2020.11.023>.

Allwood, B.W. *et al.* (2021) 'Post-Tuberculosis Lung Disease: Clinical Review of an Under-Recognised Global Challenge', *Respiration*, 100(8), pp. 751–763. Available at: <https://doi.org/10.1159/000512531>.

Barlo, N.P. *et al.* (2011) 'Genetic variability in the IL1RN gene and the balance between interleukin (IL)-1 receptor agonist and IL-1β in idiopathic pulmonary fibrosis', *Clinical and Experimental Immunology*, 166(3), pp. 346–351. Available at: <https://doi.org/10.1111/J.1365-2249.2011.04468.X>.

Bowen, T., Jenkins, R.H. and Fraser, D.J. (2013) 'MicroRNAs, transforming growth factor beta-1, and tissue fibrosis', *Journal of Pathology*, 229(2), pp. 274–285. Available at: <https://doi.org/10.1002/PATH.4119>.

Contoli, M. *et al.* (2017) 'Long-term effects of inhaled corticosteroids on sputum bacterial and viral loads in COPD', *European Respiratory Journal*, 50(4). Available at: <https://doi.org/10.1183/13993003.00451-2017>.

Fiogbe, A.A. *et al.* (2019) 'Prevalence of lung function impairment in cured pulmonary tuberculosis patients in Cotonou, Benin', *International Journal of Tuberculosis and Lung Disease*, 23(2), pp. 195–202. Available at: <https://doi.org/10.5588/ijtld.18.0234>.

Hsu, D. *et al.* (2020) 'Post tuberculosis treatment infectious complications', *International Journal of Infectious Diseases*, 92, pp. S41–S45. Available at: <https://doi.org/10.1016/j.ijid.2020.02.032>.

Khan, R., Malik, N.I. and Razaque, A. (2020) 'Imaging of Pulmonary Post-Tuberculosis Sequelae', *Pakistan Journal of Medical Sciences*, 36(1), p. S75. Available

- at:  
<https://doi.org/10.12669/PJMS.36.ICON-SUPPL.1722>.
- Kim, C.J. *et al.* (2017) 'Inhaled indacaterol for the treatment of COPD patients with destroyed lung by tuberculosis and moderate-to-severe airflow limitation: results from the randomized INFINITY study', *International Journal of Chronic Obstructive Pulmonary Disease*, 12, pp. 1589–1596. Available at: <https://doi.org/10.2147/COPD.S128750>.
- Kumar, V. *et al.* (2010) 'Robbins and Cotran: Pathologic Basis of Disease, 8th Edition', *Journal of Neuropathology & Experimental Neurology*, 69(2), pp. 214–214. Available at: <https://doi.org/10.1097/NEN.0B013E3181CD8DBC>.
- Martino, M. de *et al.* (2019) 'Immune respon to Mycobacterium Tuberculosis: A Narative Review'. *Frontier in Pediatric*, pp. 1–8.
- Meghji, J. *et al.* (2016) 'A systematic review of the prevalence and pattern of imaging defined post-TB lung disease', *PLoS ONE*, 11(8). Available at: <https://doi.org/10.1371/journal.pone.0161176>.
- Menon, B. *et al.* (2015) 'Evaluation of the radiological sequelae after treatment completion in new cases of pulmonary, pleural, and mediastinal tuberculosis', *Lung India*, 32(3), pp. 241–245. Available at: <https://doi.org/10.4103/0970-2113.156233>.
- Ravimohan, S. *et al.* (2018) 'Tuberculosis and lung damage: From epidemiology to pathophysiology', *European Respiratory Review*, 27(147). Available at: <https://doi.org/10.1183/16000617.0077-2017>.
- Spruit, M.A. *et al.* (2013) 'An official American thoracic society/European respiratory society statement: Key concepts and advances in pulmonary rehabilitation', *American Journal of Respiratory and Critical Care Medicine*, 188(8). Available at: [https://doi.org/10.1164/RCCM.201309-1634ST/SUPPL\\_FILE/EXECUTIVE\\_SUMMARY.PDF](https://doi.org/10.1164/RCCM.201309-1634ST/SUPPL_FILE/EXECUTIVE_SUMMARY.PDF).
- Stek, C. *et al.* (2018) 'The Immune Mechanisms of Lung Parenchymal Damage in Tuberculosis and the Role of Host-Directed Therapy', *Frontiers in Microbiology*, 9(October), pp. 1–16. Available at: <https://doi.org/10.3389/fmicb.2018.02603>.
- Yum, H.K. and Park, I.N. (2014) 'Effect of Inhaled Tiotropium on Spirometric Parameters in Patients with Tuberculous Destroyed Lung', *Tuberculosis and Respiratory Diseases*, 77(4), pp. 167–171. Available at: <https://doi.org/10.4046/TRD.2014.77.4.167>.